

## Hidradenitis suppurativa

## Eine oft nicht erkannte Erkrankung

ROBERT E. HUNGER, BERN

**Hidradenitis suppurativa, auch Acne inversa genannt, ist eine chronisch-entzündliche Erkrankung vor allem der intertriginösen Hautareale. Die Diagnose wird prinzipiell klinisch gestellt (Tab. 1).**

Die primären Läsionen sind schmerzhafte, tief sitzende, kutan-subkutane Knoten. Diese Knoten können sich spontan zurückbilden, persistieren oder aber sich in Abszesse umwandeln.

Eines der offensichtlichsten Merkmale der Hidradenitis suppurativa ist die Beschränkung auf bestimmte Hautregionen. Die Krankheit manifestiert sich meist symmetrisch, meist an den inversen Regionen (d.h. Regionen mit apokrinen Schweißdrüsen): inguinal (90%), axillär (69%), perianal und perineal (37%), gluteal (27%), submammär (18%), genitofemoral und im Mons pubis (Abb. 1–3).

Selten findet man die Erkrankung auch an für die Hidradenitis suppurativa eher ungewöhnlichen Orten wie Gesicht, thorakal, retroaurikulär, am Kapillitium, den Augenlidern und am Rücken. Die Erkrankung wird dann meist nicht erkannt.

**Differenzialdiagnosen**

Obwohl die Hidradenitis suppurativa eine klinische Diagnose ist, kann es notwendig sein, zum Ausschluss von anderen Erkrankungen bakterielle Abstriche oder Hautproben vorzunehmen. Die wichtigsten Differenzialdiagnosen sind Infektionen (Tuberkulose, Lymphogranuloma venereum), M. Crohn, Psoriasis inversa, Follikulitiden, Pilonidalsinus, Kratzakanthom aber auch Tumore. Typischerweise vergehen bei der Hidradenitis suppurativa oft Jahre, bis die richtige Diagnose gestellt wird.

**Pathogenese**

Die genaue Pathogenese der Erkrankung ist unklar. Lange Zeit wurde immer wieder eine infektiöse Ursache diskutiert. Hierfür konnten nie genügend Argumente gefunden werden, und die Tatsache, dass mit Immunsuppressiva inkl. Biologika wie TNF-Blocker die Erkrankung gehemmt wird, spricht stark gegen

**Tab. 1: Diagnostische Kriterien**

- Typische Läsionen
  - Schmerzhafte hypodermale Knoten
  - Abszesse, Fistelung
  - Hypertrophie, fibrotische Narben
- Typische Lokalisationen
  - Axilla und Leiste
  - Submammär, Gesäss, Perineum
- Rezidivierend und chronisch

eine infektiöse Genese. Histologische Analysen zeigen, dass die Erkrankung vom Haarfollikel der Talgdrüse ausgeht. Neuere Untersuchungen zeigen zudem, dass eine Überexpression von Toll-like-2-Rezeptoren sowie eine Störung in der Interleukin 12 – Interleukin 23 Achse für die Pathogenese wichtig sind. Diese Daten unterstützen die Hypothese, dass es sich bei der Hidradenitis suppurativa um eine immunologisch-entzündliche Erkrankung handelt.

**Epidemiologie**

Die Erkrankung ist relativ häufig. Größere Untersuchungen zeigen eine Punktprävalenz von ca. 1%. Frauen sind häufiger betroffen als Männer (3:1). Die

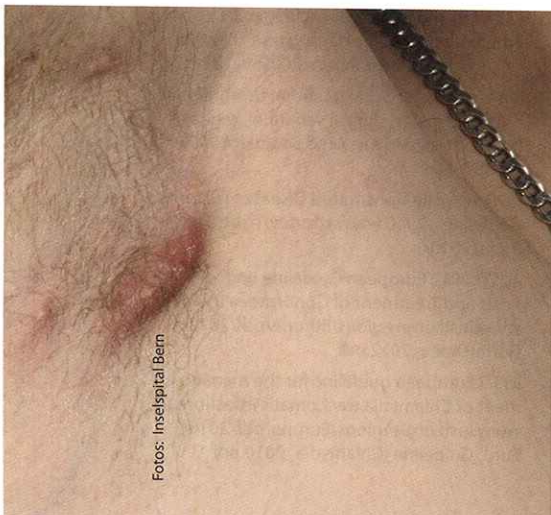


Abb. 1: Entzündeter Knoten der Axilla bei 27-jährigem Patienten (Hurley Stadium I)

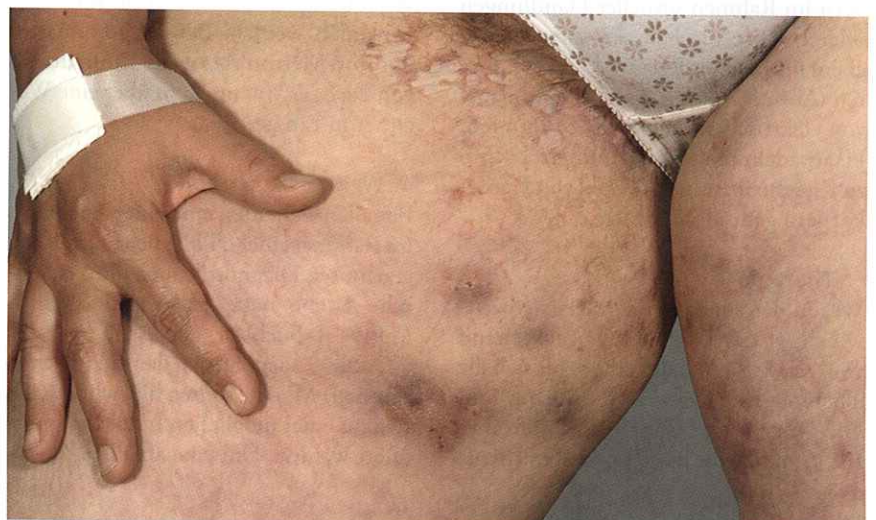

Abb. 2: Multiple entzündete Knoten am Oberschenkel und ausgedehnte Vernarbung in der Leistenregion bei 29-jähriger Patientin (Hurley Stadium II)

Krankheitsdauer beträgt meist mehrere Jahre bis mehrere Dekaden. Die Erkrankung manifestiert sich zumeist bis zum 30. Lebensjahr. Bei Frauen kommt es meist nach der Menopause zu einer spontanen Abheilung der Erkrankung, auch bei Männern ist mit einer Spontanheilung zwischen dem 50. und 70. Lebensjahr zu rechnen. Der Schweregrad der Erkrankung wird meist in Hurley Stadium I, II und III angegeben (**Abb. 1–3 und Tab. 2**). Die meisten Patienten zeigen während der ganzen Erkrankungszeit ein relativ stabiles Bild mit rezidivierenden Krankheitsschüben. Eine Progression von den Krankheitsstadien Hurley I zu Hurley II zu Hurley III ist ungewöhnlich.

**Assoziierte Faktoren**

Patienten sind häufig übergewichtig und rauchen. Ebenfalls krankheitsfördernd sind Nassrasur und enge Bekleidung.

**Assoziierte Erkrankungen**

Hierzu gibt es nur ungenügende Daten, aber Colitis ulcerosa und M. Crohn oder auch rheumatische Erkrankungen werden als assoziierte Erkrankungen diskutiert. Interessanterweise ist die Hidradenitis suppurativa selten mit einer schweren Acne vulgaris assoziiert.

**Therapie**

Die Behandlung der Hidradenitis suppurativa ist schwierig und häufig für Arzt und Patient frustrierend. Die Lebensqualität ist häufig auch bei milden Formen stark beeinträchtigt. Die Patienten leiden wegen ihrer Erkrankung oft unter Stress,

**Tab. 2: Schweregrad-Klassifikation**

- Hurley Stadium I (65% der Fälle, Revuz 2009):  
Einzelne Abszesse, keine Fistelgänge oder Vernarbungen
- Hurley Stadium II (31%):  
Ein oder mehrere weit auseinander liegende Abszesse mit Fistelgängen und Narbenbildung
- Hurley Stadium III (4%):  
Flächiger Befall mit Abszessen, Fistelgängen und Narbenzügen

**Tab. 3: Therapeutische Optionen**

- topisch
  - desinfizierend
  - Clindamycin 1%
  - Intraläsionäre Steroide
  - Chirurgische Exzisionen
- systemisch
  - Doxycyclin
  - Rifampicin, Dalacin (je 2x300mg/d, 10 Wochen)
- weniger gebräuchliche Optionen
  - Adalimumab, Infliximab, Etanercept
  - Zink Gluconat
  - Acitretin
  - Finasterid
  - Antiandrogene bei Frauen
  - Dapson
  - Lasertherapie

welcher auch als verschlimmernder Faktor beschrieben wurde.

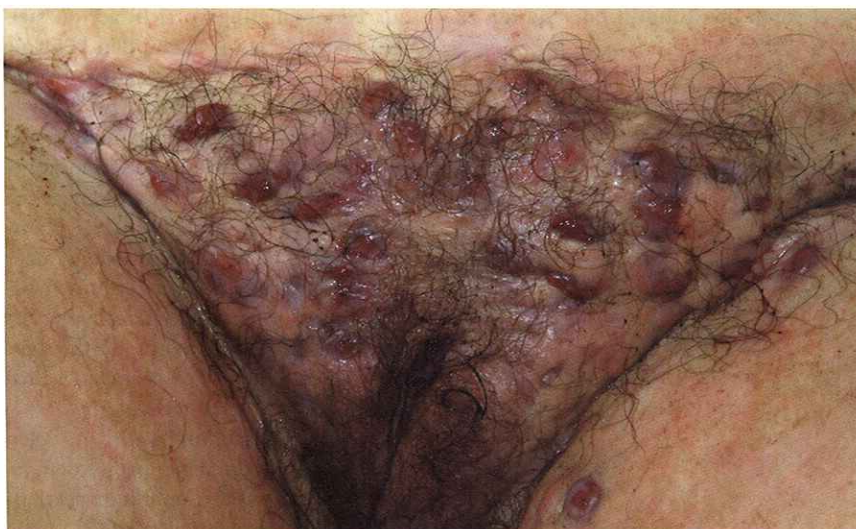Die gängigsten Therapieoptionen sind in **Tabelle 3** zusammengefasst. Bei leichtem Befall (Hurley Stadium I) genügen oft topische Therapien wie Clindamycin Lösung 1% oder auch lokale

Steroidinjektionen. Wenn lokale Massnahmen nicht genügen, werden meist systemische Antibiotika mit antientzündlicher Wirkung wie Tetracykline (z.B. Doxycyclin über Monate) oder auch Rifampicin, Dalacin (je 2x300 mg/d für 10 Wochen) gegeben. Isotretinoin, obwohl bei der Acne vulgaris sehr wirksam, wirkt bei der Hidradenitis suppurativa kaum und sollte nicht gegeben werden. Dafür zeigt eine neuere Studie, dass Acitretin wirksam ist. Vielversprechend sind auch einige Studien mit Biologika, v.a. den TNF- $\alpha$ -Blockern wie Infliximab und Adalimumab.

Die einzige kurative Behandlung ist nach wie vor die Chirurgie. Dabei müssen prinzipiell zwei verschiedene Vorgehensweisen unterschieden werden. Einerseits können rezidivierende Knoten einzeln exzidiert werden (v.a. für Patienten mit Hurley Stadium I und II), andererseits kann eine grossflächige Exzision des gesamten befallenen Areals in Betracht gezogen werden. Letztere kommt am häufigsten bei axillärem oder submammärem Befall in Betracht. Bei starkem perianalem oder genitalem Befall ist häufig eine chirurgische Sanierung aus funktionellen Gründen nicht möglich. Eine reine Inzision von einzelnen Knoten mit oder ohne Drainage führt nicht zu einer Abheilung und sollte deshalb nicht durchgeführt werden.

**Fazit für die Praxis**

Die Hidradenitis suppurativa ist eine oft nicht oder erst spät erkannte Erkrankung. Da die Läsionen mit ungenügender Hygiene assoziiert werden und mit Schamgefühlen belegte Regionen betreffen, haben die Patienten oft Hemmungen, ihre Beschwerden einem Arzt anzuvertrauen. Die Patienten leiden oft sehr stark auch unter einem objektiv geringen Befall.



**Abb. 3:** Flächenhafter Befall der Schamhaar- und Leistenregion mit sekretierenden Knoten und Fistelung bei 28-jähriger Patientin (Hurley Stadium III)

Prof. Dr. med. et phil. nat.

**Robert Hunger**

Leitender Arzt  
Dermatologische Universitäts-  
klinik  
Inselspital  
3010 Bern  
robert.hunger@insel.ch



**Literatur :**

- N Engl J Med 2012 ;366:158–64.
- J Eur Acad Dermatol Venereol 2009 ;23: 985–98.
- J Am Acad Dermatol 2008; 5: 596–601.